ЕКСТЕНЗИЯ НА ТЕМПОРОМАНДИБУЛАРНАТА СТАВА И ФОТОТЕРАПИЯ ПРИ КОНТРАКТУРИ

Васил Свещаров[1], Савина Ненчева – Свещарова[2]

1 Катедра по Дентална, орална и лицево-челюстна хирургия, Факултет по дентална медицина, Медицински университет, гр. София, България, е-мейл : vasil.sveshtarov@ fdm.mu-sofia.bg

2 Център по интегрирана дентална медицина, Факултет по дентална медицина, Медицински университет, гр. София, България, е-мейл: s.nencheva@ fdm.mu-sofia.bg

Резюме:

Един от ключовите симптоми за дисфункция на темпоромандибуларната става е намаленият капацитет за отваряне на устата. Целта на настоящото проучване е да се проведат клинични и статистически изследвания за преодоляването на острите и хроничните артро- и миогенни контрактури. Материали и методи. Двадесет и шест пациенти са обследвани в това проучване, разделени в две групи. Първата група включва 7 пациенти с остра контрактура (средно интеринцизално разстояние (ИИО) от 22,11 mm, SD = 4,01). Втората група се състои от 19 пациенти с хронични прогресиращи контрактури (ИИО = 25,47 mm, SD = 8,39). При остри случаи е приложена мануална екстензия, а при хронични – комбинирана GaAlAs лазерна терапия и суперлуминисцентни клъстерни устройства. Резултати и обсъждане. В първата група е постигнато незабавно преодоляване на контрактурите с увеличение на интеринцизалното разстояние от 22,11 mm (SD 4,01) на 38,27 mm (SD 4,15; p = 0,000016). Във втората група е постигнато увеличение на средното интеринцизално разстояние от 25,47 mm (SD 8,39) на 37,26 mm (SD 4,39; p = 0,000001) и намаляване на болковия интензитет в масетерните мускули по VAS скалата от 7,00 (SD 1,78) до 1,05 (SD 0,93; p = 0,0000001). Тези резултати показват, че мануалната екстензия при остри контрактури и комбинираната лазерна с SLD фототерапия при хроничните са клинично ефективни процедури.

Ключови думи: мануална екстензия, SLD - суперлуминисцентни клъстерни устройства, GaAlAs лазер

EXTENSION OF THE TEMPOROMANDIBULAR JOINT AND PHOTOTHERAPY FOR CONTRACTURES AND MYOFASCIAL PAIN

Vasil Sveshtarov[1], Savina Nencheva – Sveshtarova[2]

1 Department of Dental, Oral and Maxillofacial Surgery, Faculty of Dental Medicine, Medical University, Sofia. Sofia, Bulgaria, e-mail : vasil.sveshtarov@ fdm.mu-sofia.bg

2 Center for Integrated Dental Medicine, Faculty of Dental Medicine, Medical University, Sofia. Sofia, Bulgaria, e-mail: s.nencheva@ fdm.mu-sofia.bg

Abstract:

One of the primary signs of temporomandibular joint dysfunction is a decreased ability to open the mouth. The purpose of this research is to undertake clinical and statistical investigations to treat acute and chronic arthro- and myogenic contractures. Materials and Methods. This study included 26 patients, separated into two groups. The first group consisted of seven patients with acute contracture (mean interincisal distance (IIT): 22.11 mm, SD = 4.01). The second group included 19 patients with persistent progressive contractures (IIR = 25.47 mm; SD = 8.39). Manual extension was used in acute cases, whereas chronic cases received a combination of GaAlAs laser therapy and superluminescent cluster devices. Results and discussion. In the first group, contractures were immediately overcome with an increase in interincisal distance from 22.11 mm (SD 4.01) to 38.27 mm (SD 4.15; p = 0.000016). In the second group, an increase in mean interincisal distance from 25.47 mm (SD 8.39) to 37.26 mm (SD 4.39; p = 0.000001) and a decrease in pain intensity in the masseter muscles on the VAS scale from 7.00 (SD 1.78) to 1.05 (SD 0.93; p = 0.0000001).

Keywords: manual extension, SLD - superluminescent cluster devices, GaAlAs laser

Увод

Значителна част от дисфункциите на темпоромандибуларната става (TMJ) имат прогресиращ характер. Продължителното влияние на множеството етиологични фактори, особено тези, причиняващи продължителна компресия върху артикулиращия диск и провокиращи развитието и в последствие реактивирането на тригерни точки в дъвкателните мускули, което може да доведе до значителни и често необратими промени в ставата. Въпреки че острото заключване на челюстта не е най-често срещаният проблем, то е внезапно настъпващ и силно травмиращ проблем за тези пациенти. Острата дисково-дислокационна контрактура (mandibular closed lock) е с типична клинична картина и не се нуждае от потвърждаване чрез магнитно-резонансна или ултразвукова образна диагностика. Особеното в тези случаи е, че поради силно ограниченото отваряне на устата лабораторно изготвяните оклузални шини на този етап практически са неприложими; те имат своето клинично значение едва след преодоляването на острата контрактура. Екстензията е стандартна процедура в общата ортопедия, която облекчава болката, нормализира движението на ставите и освобождава херниирането на интраартикуларните мекотъканни структури. Според принципите, заложени в този универсален медицински подход, екстензията на TMJ също е достатъчно ефективна. (1,2)

Екстензията за репониране на дислоцираните дискове обаче все още е необичайна процедура за много клиницисти. Това вероятно се дължи на факта, че популярният метод - техниката на Хипократ – се използва предимно в спешната медицина при предна луксация на кондилите, докато модификациите

й и тяхната приложимост за редукция на ставния диск не са напълно проучени и популярни. (3,4,5) Освен това, прогресивните контрактури на челюстта са много по-чести от острите дискови дислокации със заключване на челюстта. Това е така, защото пролонгираните контрактури основно са с миогенна етиопатогенеза – с формиране на латентни тригерни точки в мощните дъвкателни мускули, които водят до прогресиращи спастични състояния, които ограничават капацитета за движение на долната челюст. (6,7)

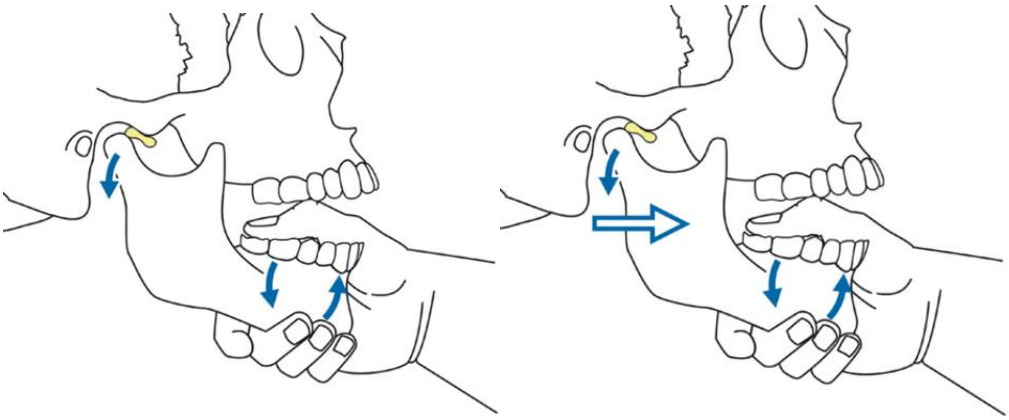

Фиг 1. Мануална екстензия и разширяване на ставното пространство чрез модификация на техниката на Хипократ – тракция и ротация на долната челюст обратно на часовниковата стрелка. Екстензията обаче при тази манипулация е ограничена. (по Wright, 2)

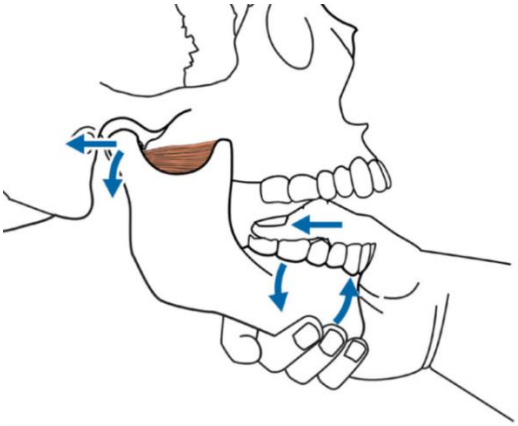

Фиг 2. Мануална дистракция на латералния птеригоиден мускул (по Wright, 2)

Jagger (8) описва екстензионна техника и твърди, че тя е ефективна както при остри, така и при хронични случаи с предна дискова дислокация без редукция, при пациенти с ИИО средно 8 mm, +/- 5–12 mm. Според Guo (10) и Pihut (11) разширяването на ставното пространство, съчетано с мандибуларна протрузия, може да подобри връзката диск-кондил и да я пренастрои в правилната анатомична позиция. Yoshida et al. (12) прави проучване при 305 пациенти с хронични контрактури на темпоромандибуларната става и установява, че манипулацията е неуспешна, ако се прилага 2 месеца или повече след появата на симптомите. Nagata et al. (13) съобщават, че ефикасността на дистракционното въздействие върху ставите е ограничена. Vieira L et al. (14)

откриват умерени доказателства в подкрепа на манипулацията на ставите, но не описват подробности за избора на пациентите. Farrar (15) описва мануална манипулация, но смята, че тя е ефективна само ако дискът е бил изместен за по-малко от 3-4 седмици.

Тези противоречиви данни могат да се обяснят с хетерогенността на изследваните групи, които включват както остри контрактури, дължащи се на дискови дислокации без редукция, така и случаи с продължителни контрактури, при които механичното изместване на диска едва ли е единствената причина за прогресиращия ход на заболяването. Вътреставните дисфункции, причинени от дискови раззмествания, обикновено са свързани с болезнени спазми на масетера, най-мощния дъвкателен затваряч и образуването на клъстери от контрахирани миофибрили, така наречените "опънати ленти". Този симптом се среща в повечето случаи на прогресиращи TMD, като при тях всички усилия за мануална репозиция на дисковете и преодоляването на контрактурите обикновено са неуспешни. Болката в дъвкателните мускули води до спастични контрактури, а това означава, че клиницистът трябва да се съсредоточи първо върху лечението на миофасциалния болков синдром при хрониците , за да релаксира мощните мускули-затварячи.

Нашите предишни клинични проучвания (16) показват, че локалното облъчване с GaAlAs лазер, комбинирано с клъстерна суперлуминисцентна светлина, има значителни предимства при копирането на миофасциалната болка в сравнение с нестероидните противовъзпалителни средства, антиконвулсантите и бензодиазепините. Червеното и близко до инфрачервеното лъчение имат механизми на действие, свързани с активиране на електронния транспорт на митохондриалната дихателна верига, повишено производство на синглетен кислород и аденозин трифосфат, както и увеличаване на пропускливостта на клетъчната мембрана. (17) SLD клъстерите произвеждат широк некохерентен светлинен сноп, който осигурява равномерно разпределение на енергията и са ефективни за третиране на по-големи зони при мускулни спазми. (18,19)

Цел на изследването. Настоящото проучване има за цел да проучи клиничната ефективност на мануалната екстензия при случаи на остри контрактури (затворено заключване) на TMJ, както и комбинираното GaAlAs лазерно и суперлуминесцентно клъстерно облъчване на масетерния мускул при хронични контрактури.

Материал и методи. В това проучване са включени двадесет и шест пациенти (4 мъже и 22 жени), които са разделени на две групи. Първата група включва 7 пациенти с остри мандибуларни контрактури (средно ИИО 22,11 mm, SD - 4,01, среден интензитет на болката 5,85, SD:1,77 по визуална аналогова скала (VAS)), всички от които имат анамнеза и симптоми на остра предна дискова дислокация без редукция със затворено заключване на челюстта. Втората група се състои от 19 пациенти с хронично прогресиращи контрактури (средно междуинцизално разстояние 25,47 mm, SD: 8,39; неасистирано отваряне < 40 mm и пасивно разтягане ≥ 5 mm; среден болков интензитет 7,00; SD: 1,78), с типична клинична картина на дълготрайни миофасциални и ставни болки. Хроничните пациенти се

определят като такива с анамнеза за прогресивно затруднено отваряне на устата и движения на долната челюст, както и болка в дъвкателните мускули, продължаваща повече от 6 месеца. Диагнозата на заболяването е извършена съгласно критериите на методологията DC/TMD, версия 2020. Локализирани са болезнените тригерни точки и напрегнати ленти в масетерния мускул. Интензивността на болката е измерена чрез визуална аналогова скала (VAS).

За лечението на първата група (остри контрактури) приложихме мануална екстензия на ставата с ротиране и протрудиране на челюстта. Тази техника съчетава следното: А. силен натиск надолу върху дисталните кътници на долната челюст; Б. завъртане на долната челюст обратно на часовниковата стрелка с едновременното й издърпване напред; В. следствие на това кондила преодолява задния полюс на диска, който е най-дебелата му част, и спонтанно се репонира в нормално положение.

Фиг. 3. Техника на мануална екстензия на темпоромандибуларната става чрез ротация на челюстта обратно на часовниковата стрелка и протрудиране.

За лечението на втората група (хронични контрактури) се опитахме да преодолеем контрактурите чрез мануална екстензия, но постигнахме незадоволителни резултати, които се изразиха в до 5 mm увеличение на ИИО, което сметнахме за крайно недостатъчно. Поради тази причина решихме да приложим точково ориентирани лазерни апликации (MedX 1100 с три GaAlAs лазерни диода, 785 nm, 3 x 33 mW, 100 s, 8 J/cm^2 на точка) и SLD клъстерно облъчване на масетера (200 mW, 300 s, 8 J/cm^2 на поле от 22,48 cm^2). Клъстерът се състои от 49 SLD - комбинация от видими червени (633 nm) и инфрачервени (880 nm) диоди, които имат кумулативен ефект върху намаляването на болката. Фототерапевтичните процедури се провеждаха в рамките на две седмици, три пъти седмично. Статистическият анализ включва t-тест на Student преди и след терапията с ниво на значимост p <, 05000.

Резултати и дискусия. В първата група (остри контрактури) постигнахме незабавно увеличение на ИИО от средно от 22,11 mm (SD 4,01) на 38,27 mm (SD 4,15; p = 0,000016) и намаляване на стойностите на болката в масетерните мускули от 5,85 (SD 1,77) до 1,14 (SD 0,8); p = 0,000060.

средно ИИО в mm	Std. Dv.	N	Diff.	Std. Dv. - Diff.	t	df	P	Confidence –- 95.000%	Confidence – +95.000%
преди екстензия 22.11	4.01								
след екстензия- 38.27	4.15	7	12.36	5.83	-7.595	6	0.000016	-16.2732	-8.3342

Таблица 1. Т-тест на Student, показващ статистическата връзка между интеринцизалното отстояние (ИИО) преди и след екстензия

Средни VAS стойности за болка	Std. Dv	N	Diff.	Std. Dv. - Diff.	t	df	p	Confidence – -95.000%	Confidence – +95.000%
Преди екстензия - 5.85	1.77								
След екстензия- 1.14	0.89	7	4.714	1.25	9.949	6	0.000060	3.554	5.873

Таблица 2. Т-тест на Student, показващ статистическата зависимост между интензитета на болката за m. masseter преди и след екстензия

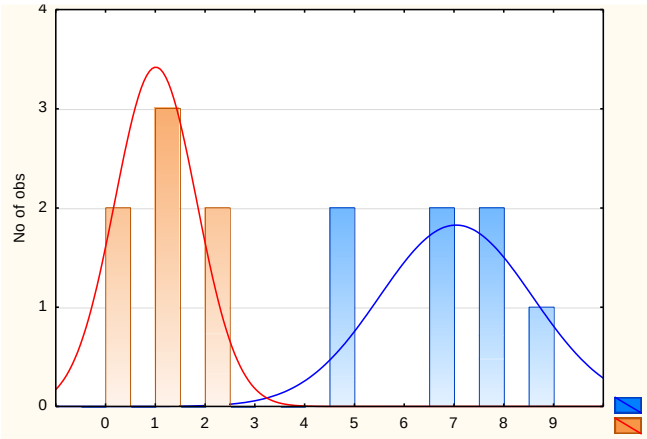

Фиг.4. Хистограма на множество променливи – VAS стойности за болката на m. masseter преди (синьо) и след екстензия (червено)

Във втората група (хронични контрактури) постигнахме увеличение на интеринцизално разстояние средно от 25,47 mm (SD 8,39) на 37,26 mm (SD 4,39; p = 0,000001) и намаляване на интензивността на болката в масетерните мускули

от 7,00 (SD 1,78) на 1,05 (SD 0,93; p = 0,0000001) в рамките на двуседмичен курс на лечение.

Средно ИИО в mm	**Std.Dv.**	**N**	**Diff.**	**Std.Dv. - Diff.**	**t**	**df**	**p**	**Confidence - -95.000%**	**Confidence –/+95.000%**
Преди ФТ- 25.47	8.395								
След ФТ - 37.26	4.394	19	-11.789	6.612	-7.770	18	**0.000001**	-14.976	-8.6021

Таблица 3. Т-тест на Student, показващ статистическата зависимост между ИИО преди и след комбинирана фототерапия (ФТ)

Средни VAS стойности за болка	**Std.Dv.**	**N**	**Diff.**	**Std.Dv - Diff.**	**t**	**df**	**p**	**Confidence – - 95.000 %**	**Confidence +95.000%**
Преди ФТ - 7.00	1.782								
След ФТ - 1.05	0.937	19	5.9	1.764	14.29	18	0.0000001	5.066	6.82

Таблица 4. Т-тест на Student, показващ статистическата зависимост между резултатите за болката преди и след комбинирана фототерапия.

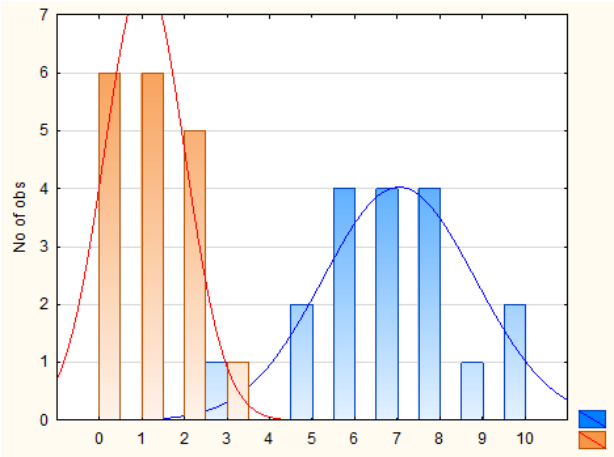

Фиг. 5. Хистограма на множество променливи – VAS стойности за болката за m. masseter преди (синьо) и след комбинирана фототерапия (червено)

Нашите резултати показват, че екстензията по описаната методика, както и комбинираната фототерапия, ефективно преодоляват мандибуларните контрактури, постигайки стойности на междурезченото разстояние, близки до нормата. В допълнение към лазерните диоди, SLD клъстерите практически покриват цялата повърхност на масетерния мускул, с дълбочина на проникване до 1 cm при средна дебелина на мускула 6–8 мм. Локалното въздействие на квантовата фототерапия върху дъвкателните мускули, нормализирането на тяхната активност и преодоляването на контрактурите подкрепя тезата, че артрогенната и миогенната компонента на темпоромандибуларните дисфункции са етиопатогенетично свързани.

Заключение. Екстензията на темпоромандибуларната става и комбинираната фототерапия са клинично ефективни процедури за преодоляване на миофасциалната болка и мандибуларните контрактури. Използвайки различни фотоизлъчващи устройства, които имат кумулативно въздействие, клиницистите могат да постигнат по-добри резултати в управлението на болката и преодоляването на контрактурите на долната челюст.

Библиография

1. Lum V, Poh J. Refractory Temporomandibular Joint Dislocation – Reduction Using the Wrist Pivot Method. Clinical Practice and Cases in Emergency Medicine. 2017;1(4), 380-383

2. Wright E. Manual of temporomandibular disorders. 2014; Third edition. John Wiley & Sons, Inc., ISBN 978-1-118-50269-3

3. Zweifel D, PietramaggioriI G, Broome M. Repositioning Dislocated Temporomandibular Joints. N Engl J Med;2014;370:e9. DOI: 10.1056/NEJMvcm1301200

4. Spenser J.Treating Nonreducing Disc Displacement Inside Dentistry. 2021; 17 (1), 2-5

5. Lowerly L, Beeson M, Lum K. The wrist pivot method, a novel technique for temporomandibular joint reduction. J Emerg Med. 2004; 27 (2), 167-70

6. Chen Y, Cken C, Lin C, et al. A safe and effective way for reduction of temporomandibular joint dislocation. Ann Plast Surg., 2007. 58 (1), 105- 108

7. Jiang X, Fan S, Cai B, et al. Mandibular manipulation technique followed by exercise therapy and occlusal splint for treatment of acute anterior TMJ disk displacement without reduction. Shanghai Kou Qiang Yi Xue, 2016; 25 (5), 570-573

8. Jagger R. Mandibular manipulation of anterior disc displacement without reduction. J Oral Rehabil. 1991; 18 (6), 497-500

9. William K, Solberg G. Temporomandibular joint problems: Biological diagnosis and treatment. 2nd ed. Chicago: 1980; Quintessence Publishing Co.

10. Guo Y, Cui S, Zhou Y, Wang X. An Overview of Anterior Repositioning Splint Therapy for Disc Displacement-related Temporomandibular Disorders; Current Medical Science 2021; 41(3), 626-634

11. Pihut M, Gorecka M, Ceranowicz P, et al. The Efficiency of Anterior Repositioning Splints in the Management of Pain Related to Temporomandibular Joint Disc Displacement with Reduction. Pain Res Manag, 2018; e-Collection 2018:9089286. doi: 10.1155/2018/9089286.

12. Yoshida H et al. Simple Manipulation Therapy for Temporomandibular joint Internal Derangement with Closed Lock. Asian Journal of Oral and Maxillofacial Surgery, 2005; 17 (4), 256-260

13.Nagata K et al. (2019) Efficacy of mandibular manipulation technique for temporomandibular disorders patients with mouth opening limitation: a randomized controlled trial for comparison with improved multimodal therapy. Journal of Prosthodontic Research, 63 (2), 202-209

14. Viera L et al. The Efficacy of Manual Therapy Approaches on Pain, Maximum Mouth Opening and Disability in Temporomandibular Disorders: A Systematic Review of Randomised Controlled Trials. Life,2023 13 (2), 292; https://doi.org/10.3390/life13020292

15. Farrar, W. Characteristics of the condylar path in internal derangements of the TMJ. J Prosthet Dent. 1978; 39 (3), 319-23

16. Svechtarov V, Nencheva-Sveshtarova S, Grozdanova R et al. Superluminous Devices Versus Low-Level Laser for Temporomandibular Disorders. Acta Medica Bulgarica, 2018; 45 (1), 11-15

17. de Souza D, Malvazzi T, Deana A et al. Simultaneous red and infrared light-emitting diodes reduced pain in individuals with temporomandibular disorder: a randomized, controlled, double-blind, clinical trial. Lasers Med Sci. 2022; 37 (9), 3423-3431

18. Shidovski V. Superluminescent Diodes. Short overview of device operation principles and performance parameters.2004; https://www.superlumdiodes.com

19. Chen J, Huang M, Ge M. Efficacy of low-level laser therapy in the treatment of TMDs: a meta-analysis of 14 randomised controlled trials. Journal of oral rehabilitation, 2015; 42, (4), 291-299

20. Schiffman E, Velly A, Look J. Effects of four treatment strategies for temporomandibular joint closed lock. Int. J. Oral Maxillofac. Surg. 2014; 43 (2), 217-26